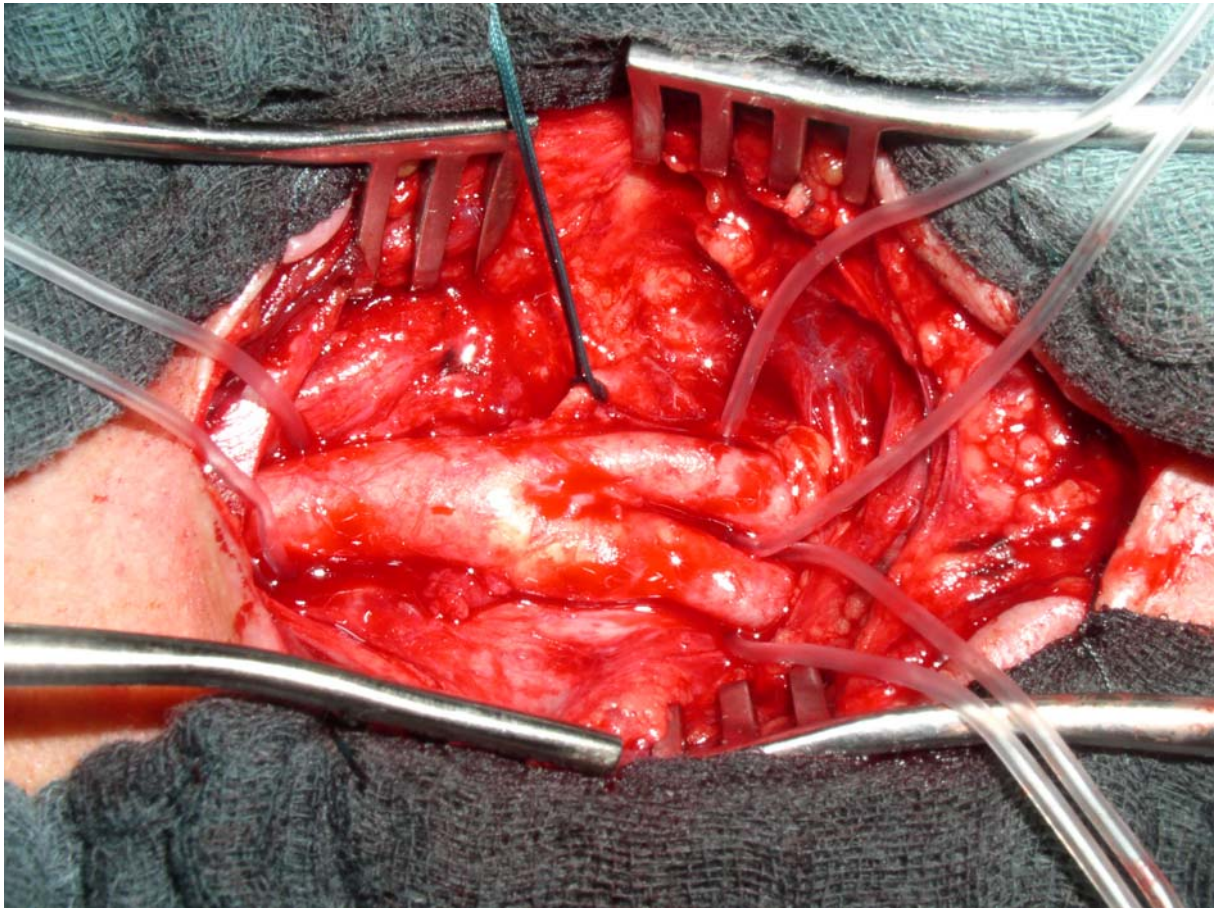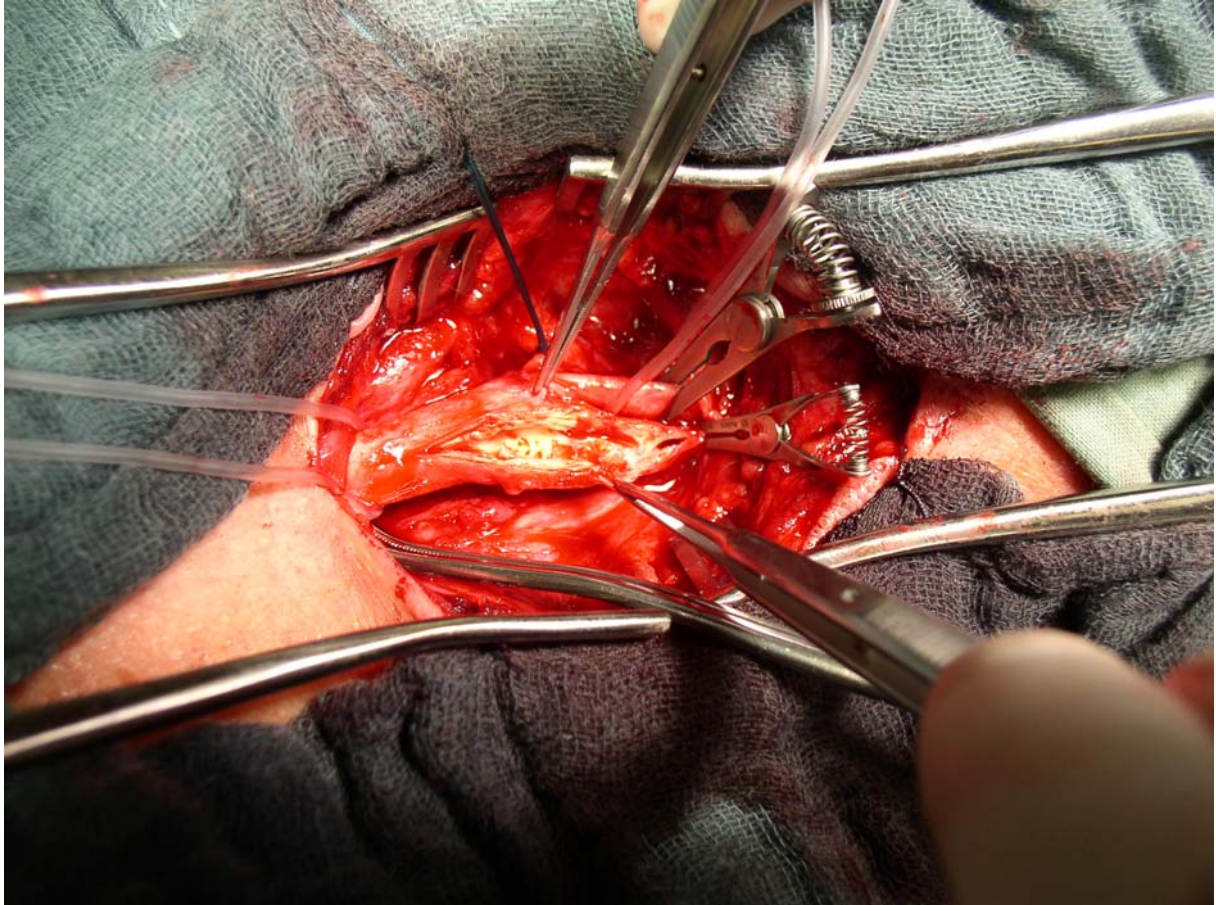

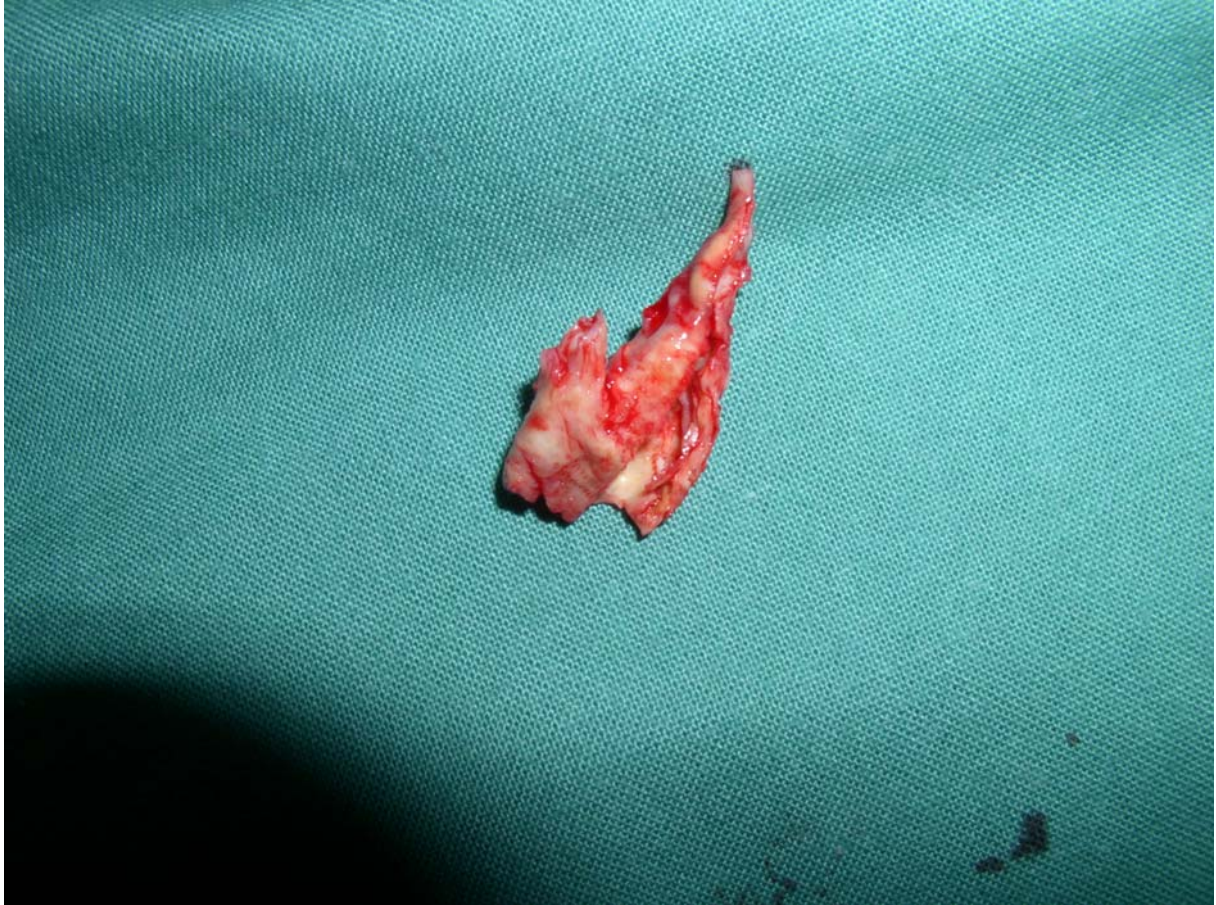
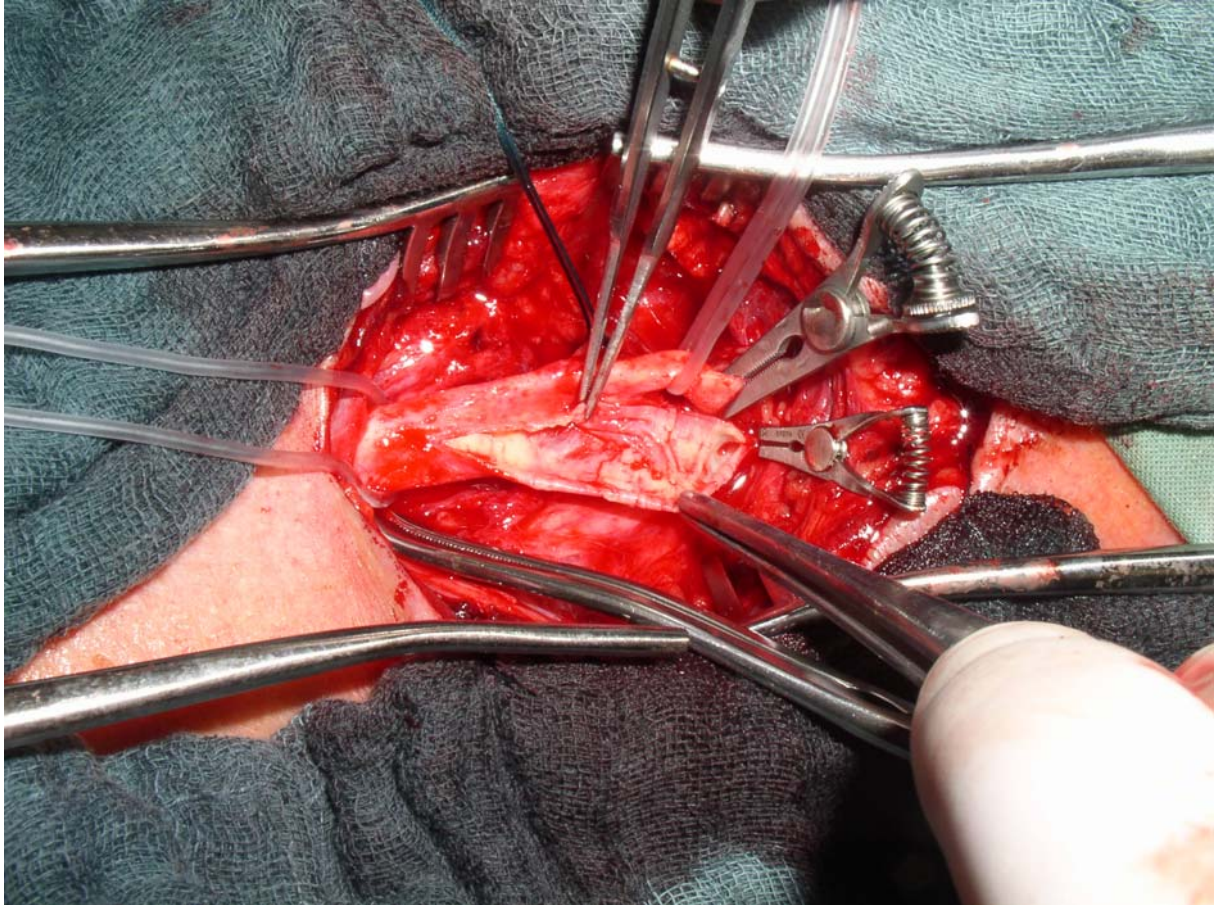
1.
Vypreparovaná karotická vidlice. Prosvítá aterosklerotický plát



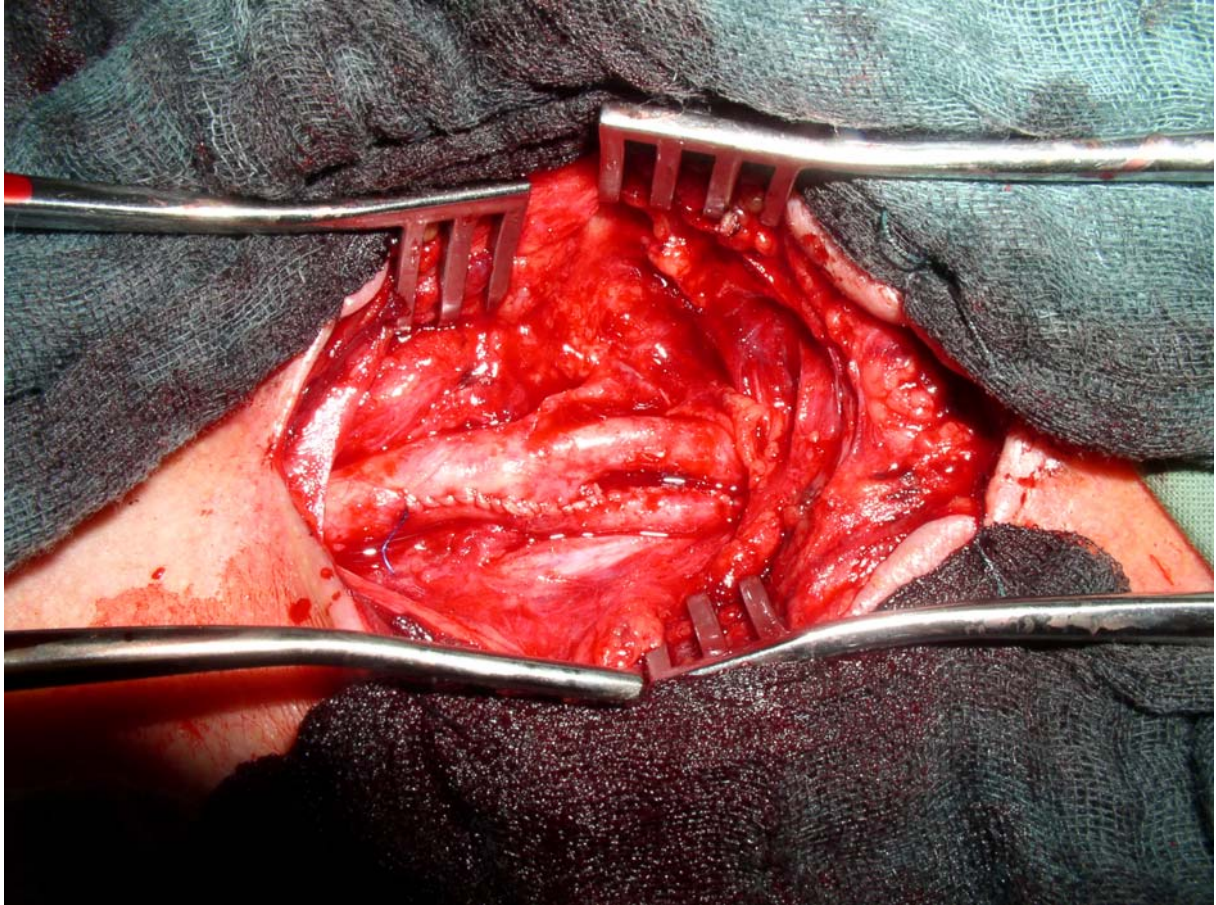
2.
Arteriotomie vedená ze společné na vnitřní karotidu. V luminu aterosklerotický
cylindrický plát.



3.
Endarterektomie – vyjmutý aterosklerotický plát



4.
Vnitřní plocha karotidy po endarterektomii



5.
Arteriotomie je uzavřena pokračujícím stehem.

